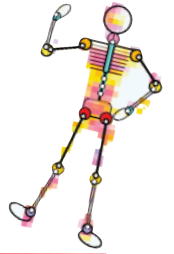
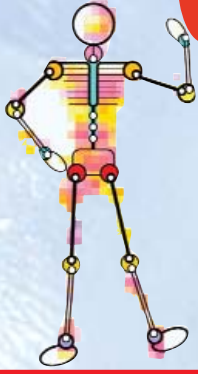
Oss et Articulations

Un capital pour la vie



Conseils Pratiques de la Société Française de Chirurgie Orthopédique & Traumatologique

Genoux qui se touchent, pieds qui tournent, pieds plats, quand faut-il consulter ?

Pour mieux observer les enfants, il faut avoir conscience de deux principes : L'anatomie évolue au cours de la vie. Elle change même de façon importante, tout en restant dans la normalité, de la conception à la vieillesse (c'est l'ontogenèse). Chacun sait que le visage de tout individu évolue de la naissance à l'âge adulte... et bien au-delà ! Il en est de même de la forme des membres inférieurs.

L'individu adulte jeune est volontiers pris comme la référence. C'est ainsi que l'on a tendance à considérer à tort l'enfant comme un adulte miniaturisé. On s'étonne alors de l'enfant dont les genoux se croisent au point de le faire trébucher lorsqu'il court, ce que l'on ne voit pas chez l'adulte jeune. Il faut laisser au squelette de l'enfant le temps nécessaire pour arriver à son aspect adulte.

Les déformations des membres inférieurs chez les enfants constituent une source d'inquiétude courante chez les parents. C'est le premier motif de consultation en orthopédie pédiatrique.

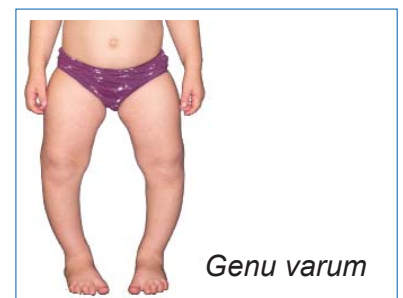Et pourtant, il ne s'agit dans la très grande majorité des cas ni d'une malformation, ni d'une maladie, ni d'une anomalie susceptible d'être responsable de conséquences préjudiciables à l'âge adulte. La question est donc de savoir dans quels cas une consultation médicale peut se justifier.

Quelle est l'évolution normale de la forme des membres inférieurs au cours de la croissance ?

Vue de face (dans la position du "garde-à-vous"), la morphologie des membres inférieurs passe par 3 étapes :

De la naissance à l'âge de 2 ans, la morphologie habituelle est en "genu varum" (jambes en "O" ou en "Lucky Luke"). Alors que les deux chevilles peuvent être placées au contact l'une de l'autre, il persiste une distance pouvant dépasser 5 centimètres entre les deux genoux. Cette morphologie est physiologique jusqu'à un an après l'acquisition de la marche, puis les genoux se rapprochent progressivement avant de passer à la phase suivante.

Quand consulter ? Si la déformation n'est pas symétrique, si elle a tendance à s'accroître (augmentation de la distance entre les deux genoux), ou si elle n'a pas disparu à l'âge de quatre ans.



Genu varum

Pour en savoir plus...

Société Française de Chirurgie Orthopédique & Traumatologique (S.O.F.C.O.T.)

56, rue Boissonnade - 75014 Paris - www.sofcot.fr

Société Française de Chirurgie d'Orthopédie Pédiatrique (SOFOP)

www.sofop.org

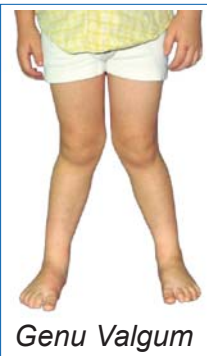Relations Presse : BVCONSEIL Santé

29 rue Tronchet - 75008 Paris - Tél. 01 42 68 83 40 - www.bvconseil.com





De 3 ans à 8 ans, la morphologie habituelle est en "genu valgum" (jambes en "X"). Alors que les deux genoux sont au contact l'un de l'autre, il persiste un écart entre les deux chevilles qui peut atteindre 5 à 7cm. L'enfant est particulièrement gêné pour courir et il aura tendance à trébucher fréquemment, les genoux s'entrechoquant lors de la course.



Genu Valgum

Quand consulter ? Si la déformation n'est pas symétrique, si elle a tendance à s'accroître (augmentation de la distance entre les deux chevilles), si l'enfant présente des douleurs au niveau des genoux, ou si la déformation n'a pas disparu en période pré pubertaire.

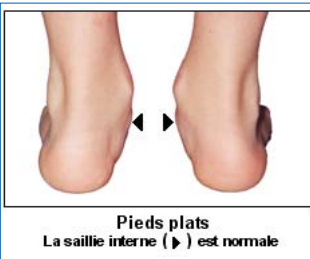* * *

Après l'âge de 10 ans, l'axe des membres inférieurs est habituellement "normal", c'est-à-dire que les chevilles et les genoux arrivent au contact simultanément.

Quand consulter ? Si l'aspect des deux membres inférieurs n'est pas symétrique, si l'enfant se plaint durablement d'avoir mal aux genoux, si la distance entre les deux genoux excède 4 cm ou si la distance entre les deux chevilles excède 5 centimètres.

● Que faire ? Dans toutes les situations où la morphologie est physiologique, il faut savoir patienter et attendre que l'évolution se fasse vers la phase suivante. Le chaussage n'a aucune influence sur cette évolution. Des chaussures dites "de bonne qualité" sont souvent plus lourdes et majorent la perturbation visible de la marche. De même, les semelles orthopédiques n'ont aucune influence sur la morphologie du squelette. Toute autre mesure (port d'attelles, rééducation, calcium...) n'est pas connue pour avoir une influence quelconque sur cette morphologie. Dans les situations exceptionnelles, sortant du cadre physiologique décrit ci-dessus, un traitement médical, voire chirurgical, pourra être requis.

Les voûtes plantaires ont aussi une morphologie évolutive avec la croissance. Jusqu'à l'âge de 8 ans, la tendance naturelle est au **pied plat**. Cette situation est courante, banale, et indolore. La voûte plantaire se creuse progressivement dans la période préadolescente pour prendre l'aspect que l'on connaît chez l'adulte.



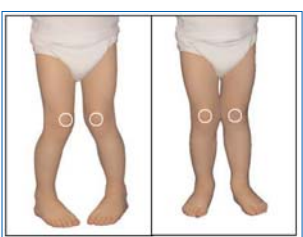
Pieds plats
La saillie interne (▶) est normale

Quand consulter ? Si les deux pieds ne sont pas symétriques ou si l'un d'eux est douloureux.

● Que faire ? L'usage de semelles orthopédiques ou de chaussures spéciales n'a aucune raison d'être pour le pied plat du jeune enfant. Le plat est la morphologie naturelle, et il convient de la laisser évoluer naturellement. Si la correction ne s'opère pas à l'âge adulte, les conséquences fonctionnelles sont rares. Le recours aux semelles orthopédiques n'est justifié que si le pied est douloureux, si ces semelles améliorent le confort de chaussage ou si il existe une cause ou une maladie responsable de ce pied plat.

* * *

Dans d'autres situations, très fréquentes elles aussi, les parents sont inquiétés par une tendance de leur enfant à marcher les pieds en dedans (en "timide") dite **marche en rotation interne** ou en dehors (en "Charlot") dite **marche en rotation externe**. Ces perturbations morphologiques du squelette correspondent à des écarts physiologiques autour de la situation "normale". En effet, chez la majorité des individus la marche se fait, les genoux et les pieds face à la ligne de marche. Un écart de 20° en rotation interne ou en rotation externe au niveau des genoux ou au niveau des pieds est physiologique. La tendance à la marche pieds en dedans avant l'âge de 8 ans est banale. L'enfant trébuché plus facilement quand il court. L'évolution naturelle de cette morphologie, d'une part, et la meilleure maîtrise de la marche d'autre part donnent progressivement à l'enfant une dynamique de marche plus harmonieuse. Il est incapable de s'asseoir en tailleur et préfère placer ses jambes "en W", les pieds de part et d'autre des fesses.



Marche en rotation interne.
Les rotules "louchent" (photo de gauche) alors qu'elles sont normalement orientées chez le même enfant (à droite) s'il positionne différemment ses pieds vers l'extérieur.

Quand consulter ? Quand le défaut est très asymétrique, quand l'enfant présente des douleurs, ou quand il est incapable de corriger sa position sur demande. Il est alors possible que l'enfant présente une déformation trop sévère susceptible d'être mal tolérée à l'âge adulte.

● Que faire ? Dans les formes physiologiques, plus que jamais un chaussage montant ou rigide apportera plus d'entraves que d'aide à la marche. La rééducation ou les semelles orthopédiques n'ont pas plus de raison d'être. Il vaut mieux recourir à un chaussage simple, souple, léger, à lacets ou à fixation Velcro®. Dans les exceptionnelles situations pathologiques, une intervention chirurgicale pourra être requise.